

See discussions, stats, and author profiles for this publication at: <https://www.researchgate.net/publication/320809751>

A Case Report of Anesthetic Management of Cesarean Section in Pregnant Women with Pemphigus Vulgaris

Article · September 2017

CITATIONS

0

READS

5

6 authors, including:



Gelareh Biazar

Guilan University of Medical Sciences

18 PUBLICATIONS 46 CITATIONS

[SEE PROFILE](#)



Siamak Rimaz

Guilan University of Medical Sciences

10 PUBLICATIONS 34 CITATIONS

[SEE PROFILE](#)



Yasmin Chaibakhsh

Guilan University of Medical Sciences

3 PUBLICATIONS 0 CITATIONS

[SEE PROFILE](#)

Some of the authors of this publication are also working on these related projects:



Reginal Anesthesia [View project](#)

گزارش یک مورد اداره بیهوشی در عمل سزارین در مادر باردار مبتلا به پمفیگوس ولگاریس

دکتر فرنوش فرضی*، دکتر گلاره بی آزار**، دکتر سیامک ریماز***، دکتر سمانه غضنفر طهران**
دکتر یاسمین چائی بخش****، دکتر مونا نعمت اللهی ثانی****

چکیده:

در این گزارش موردی به معرفی یک خانم 28 ساله مبتلا به پمفیگوس ولگاریس پرداخته می‌شود که به دلیل دیسترس جنینی کاندید سزارین اورژانس می‌باشد. در اینجا به مشکلاتی که ممکن است متخصص بیهوشی در اداره این بیماران با آن مواجه شود، اشاره می‌کنیم. مراقبت‌های لازم جهت محافظت از پوست و غشاهای مخاطی در مقابل تروما حین انجام انواع اقدامات ضروری است. همچنین، سرکوب آدرنو کورتیکال به دنبال درمان طولانی مدت با استروئید باید مورد توجه قرار گیرد.

واژه‌های کلیدی: پمفیگوس ولگاریس، بیهوشی عمومی، سزارین

زمینه و هدف

شناخته شده پمفیگوس ولگاریس که تحت عمل جراحی سزارین اورژانس با بیهوشی عمومی قرار گرفت، می‌پردازیم.

گزارش بیمار

بیمار خانم 28 ساله باردار، مورد شناخته شده پمفیگوس ولگاریس از 5 سال قبل بوده، که در سن 36 هفته بارداری با شکایت آبریزش واژینال و با تشخیص زایمان زودرس در بخش زایمان بستری شد. بیمار، به علت افت ضربان قلب جنین و با تشخیص زجر جنینی، جهت سزارین

پمفیگوس یک بیماری خودایمنی با علت ناشناخته، با درگیری پوست و غشاهای مخاطی است.¹⁻³ ضایعات آن با تشکیل وزیکول‌های داخل اپیدرمی مشخص می‌شوند. متوسط سن ابتلاء به بیماری 40 تا 50 سال است. مخاط حفره دهان شایع‌ترین محل شکل‌گیری ضایعات و اولین تظاهر درگیری، در 70 درصد موارد می‌باشد.⁴ تقریباً در 50 درصد بیماران با پمفیگونید دهانی، بیماری می‌تواند اعضای دیگر مانند چشم، حلق، حنجره یا مری را نیز درگیر سازد.⁵ در این گزارش به بررسی اداره بیهوشی یک خانم باردار، مورد

نویسنده پاسخگو: دکتر گلاره بی آزار

تلفن: 01333329523

E-mail: gelarehbiazar1386@gmail.com

* دانشیار گروه بیهوشی، دانشگاه علوم پزشکی گیلان، مرکز تحقیقات بیهوشی، بیمارستان الزهرا (س)

** استادیار گروه بیهوشی، دانشگاه علوم پزشکی گیلان، مرکز تحقیقات بیهوشی، بیمارستان الزهرا (س)

*** استادیار گروه بیهوشی، دانشگاه علوم پزشکی گیلان، مرکز تحقیقات بیهوشی، بیمارستان پورسینا

**** دستیار گروه بیهوشی، دانشگاه علوم پزشکی گیلان، مرکز تحقیقات بیهوشی، بیمارستان الزهرا (س)

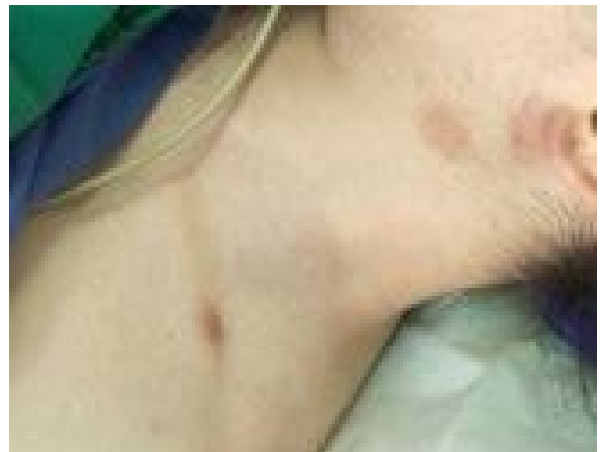تاریخ وصول: 1395/09/24

تاریخ پذیرش: 1396/03/03

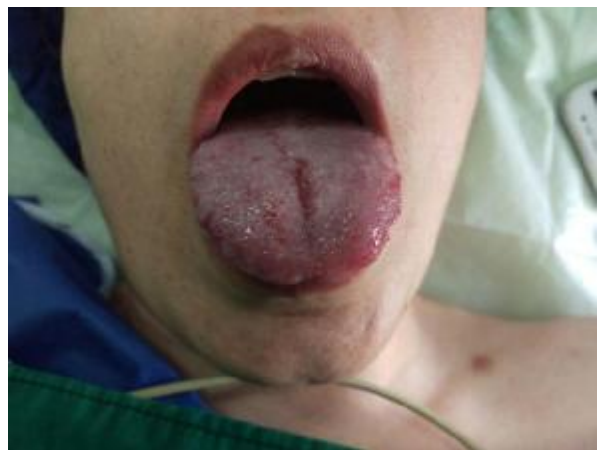
بررسی‌های آزمایشگاهی شامل: شمارش کامل سلول‌های خونی، قند خون، الکترولیت‌ها (سدیم، پتاسیم) و آلبومین سرم و نیز وضعیت انعقادی طبیعی گزارش شده بود. پس از ورود بیمار به اتاق عمل، پایش فشار خون به روش غیرتهاجمی، درصد اکسیژن شریانی و الکتروکاردیوگرافی صورت گرفت. جهت کاهش فشار ناشی از بازوبند فشارسنج، زیر آن با لایه پارچه‌ای پوشانده شد. برای بیمار دو رگ محیطی با سایز 18 تعبیه شد. محل‌های رگ‌گیری تا پایان جراحی از نظر ایجاد ضایعات تاولی بررسی شد.

داروهای ضد تهوع استفراغ (متوکلوپرامید 10 میلی‌گرم) و بلوک‌کننده گیرنده هیستامینی 2 (رانیتیدین 50 میلی‌گرم) و نیز جهت جلوگیری از حمله آدیسون، هیدروکورتیزون 100 میلی‌گرم تجویز گردید. هیدراتاسیون بیمار با سرم نرمال سالین 7 سی‌سی به ازای هر کیلوگرم وزن بدن شروع شد. در طول عمل از هرگونه تزریق عضلانی اجتناب شد و همه مناطق تحت فشار، پدگذاری شدند. بیمار به مدت 6 دقیقه بدون اعمال فشار ماسک صورتی بر اساس حجم جاری اکسیژن 100 درصد دریافت نمود. سپس بیهوشی به روش القا سریع صورت گرفت. جهت القا بیهوشی از پروپوفول 2/5 میلی‌گرم به ازای هر کیلوگرم وزن بدن و ساکسینیل کولین 1/5 میلی‌گرم به ازای هر کیلوگرم وزن بدن جهت بلوک عضلانی استفاده شد. سپس با لارنگوسکوپ آغشته به سرم لوله گذاری نای با شماره 6/5 انجام شد. کاف لوله تراشه با حداقل میزان هوا پر شد. پس از اطمینان از محل صحیح لوله تراشه، بیمار به دستگاه (حجم جاری: 7 سی‌سی به ازای هر کیلوگرم وزن بدن، تعداد تنفسی: 12 بار در دقیقه) متصل شد و شل‌کننده عضلانی سیس آتراکوریوم 0/15 میلی‌گرم به ازای هر کیلوگرم وزن بدن تجویز شد. برای بیمار پایش دی‌اکسید کربن انتهای بازدمی با کاپنوگرافی صورت گرفت. یک ته حلق آغشته به آدرنالین (محلول 1/200000) جهت کنترل خونریزی گذاشته شده، لوله تراشه توسط باند گازی ثابت و از چسب اجتناب شد. جهت نگهداری بیهوشی از ایزوفلوران با حداقل غلظت حبابچه‌ای کمتر از 0/5 و همچنین نیتروس اکسید 50 درصد استفاده شد. بعد از بستن بند ناف، فنتانیل 150 میکروگرم و میدازولام 2 میلی‌گرم تجویز شد. در طول عمل دی‌اکسید کربن انتهای بازدمی، بین 30 تا 35 حفظ گردید. در طی عمل جراحی حدود 1/5 ساعت علائم حیاتی بیمار در محدوده طبیعی حفظ شد. همچنین، بیمار برون ده ادراری کافی (1 سی‌سی به ازای هر کیلوگرم

اورژانس به اتاق عمل منتقل شد. در شرح حال به عمل آمده سابقه هیچگونه حساسیت دارویی یا غذایی ذکر نشد. بیمار به علت پمفیگوس ولگاریس تحت درمان با پردنیزولون خوراکی 40 میلی‌گرم روزانه بود و مصرف داروی خاص دیگری را ذکر نمی‌کرد. به دلیل همراهی پمفیگوس با سایر بیماری‌های خودایمنی، شرح حال دقیقی از این موارد نیز اخذ شد.⁷ بیمار در وضعیت فیزیکی کلاس 2 طبقه‌بندی انجمن متخصصین بیهوشی آمریکا قرار داشت. قد و وزن وی به ترتیب 160 سانتی‌متر و 64 کیلوگرم بود. در معاینه بالینی ناحیه تناسلی ضایعات زخمی شونده قرمز رنگ، در ناحیه زبان ضایعات تاولی و همچنین در ناحیه گردن و شانه، هیپرپیگمانتاسیون ناشی از ضایعات پمفیگوس قابل مشاهده بود (تصاویر 1 و 2).



تصویر 1- هیپرپیگمانتاسیون ناشی از ضایعات پمفیگوس در ناحیه گردن و شانه



تصویر 2- ضایعات تاولی در ناحیه زبان

عقونتهای ثانویه نیز قابل توجه می‌باشد. در این بیماران به علت عدم وجود پل‌های بین سلولی که به طور عادی از انفصال سلول‌های اپیدرم جلوگیری می‌کنند، آسیب‌های سایشی می‌تواند باعث تشکیل تاول شود. به ندرت، عفونت یا حساسیت به برخی داروها رویداد تحریک‌کننده برای تشکیل تاول می‌باشد. این زخم‌ها معمولاً بدون برجا گذاشتن عارضه‌ایی بهبود می‌یابند.^{13و10}

این بیماری ممکن است در همراهی با دیگر بیماری‌های خودایمنی مثل آرتریت روماتوئید، سندرم شوگرن، تیروئیدیت هاشیموتو، بیماری گریوز، میاستنی گراویس و تیموما تظاهر یابد. بنابراین در ارزیابی پیش از عمل باید به آنها توجه کرد، زیرا هر یک از این بیماری‌ها مدیریت حوالی عمل خاص خود را در پی خواهد داشت.^{14و7و6}

درمان پمفیگوس با کورتیکواستروئیدها میزان مرگ و میر مرتبط با این بیماری را از 70 درصد به 5 درصد کاهش داده است. درمان‌های سرکوبگر ایمنی با آزاتیوپرین، مایکوفنولات، ریتوکسیمب، متوتروکسات و سیکلوفسفامید، دایسون نیز به صورت موفقیت‌آمیزی برای این بیماران به کار رفته است. همچنین امروزه ایمونوگلوبولین وریدی به عنوان درمان نجات بخش، می‌تواند جایگزین مناسبی برای کورتیکواستروئید با دوز بالا باشد.^{15و16}

ارزیابی‌های پیش از عمل در این بیماران باید به درمان دارویی فعلی توجه نماید. درمان مکمل کورتیکواستروئید نیز ممکن است ضروری باشد.¹ درمان کورتیکواستروئیدی در دوره حوالی عمل می‌تواند باعث سرکوب محور هیپوفیز - آدرنو - کورتیکال شود، که نیازمند دریافت استروئید مکمل می‌باشد. درمان‌های سرکوبگر ایمنی می‌توانند بیمار را مستعد عفونت، سرکوب مغز استخوان و عوارض قلبی ریوی کنند. اختلالات الکترولیتی ممکن است به دلیل وجود اتلاف مزمن مایعات از طریق جراحات پوستی تاولی ایجاد شود. دهیدراسیون و هیپوکالمی نیز ناشایع نیستند.^{10و12و14}

هر دو روش بیهوشی عمومی و منطقه‌ای در بیماران مبتلا به پمفیگوس انجام می‌شود؛ اگرچه معمولاً توصیه شده که از دستکاری راه هوایی پرهیز شود.^{12و10} در این مورد، به دلیل امتناع بیمار و همچنین وضعیت جنین، بیهوشی عمومی انتخاب شد.

مدیریت راه هوایی ممکن است به دلیل وجود تاول در ناحیه اروفارنکس دشوار باشد. همچنین دستکاری راه هوایی

وزن بدن در ساعت) داشت. خونریزی حین عمل حدود 900 سی‌سی بوده که به خوبی با حجم مناسب مایع جایگزین شد. در پایان عمل، جهت خنثی نمودن اثرات شل‌کننده عضلانی، نئوستیگمین 0/04 و آتروپین 0/02 میلی‌گرم به ازای هر کیلوگرم وزن بدن تجویز شد. بعد از بازگشت توان عضلانی مناسب، در حالت بیدار لوله داخل نای خارج گردید. حفره دهانی با گاز آغشته به آدرنالین 1/200000 به مدت 10 دقیقه پک شد. بیمار با علایم حیاتی پایدار به بخش مراقبت‌های پس از عمل انتقال داده شد. جهت بی‌دردی بعد از عمل، آپوتل 1 گرم هر 6 ساعت و در صورت شکایت از درد، مورفین 2 میلی‌گرم برای بیمار تجویز شد. هیدروکورتیزون 100 میلی‌گرم تا 2 روز بعد از عمل ادامه داده شد. در دوره بعد از عمل و نیز در پیگیری 6 هفته‌ای بیمار، مشکل خاصی گزارش نشد.

بحث و نتیجه‌گیری

پمفیگوس به گروهی از بیماری‌های تاولی خودایمنی اطلاق می‌شود که از لحاظ بافت‌شناسی با تاول‌های داخل اپیدرمی و از لحاظ ایمونوپاتولوژیک با اتصال آنتی‌بادی‌های ایمونوگلوبولین G در گردش علیه سطح سلولی کراتینوسیت‌ها مشخص می‌شود. میزان شیوع این بیماری بسته به مناطق مختلف آب و هوایی متفاوت می‌باشد، به طوری که شیوع سالیانه این بیماری در آمریکای شمالی در بالغین 0/29-0/42 در هر 100000 نفر تخمین زده می‌شود.⁸ این میزان به نسبت در ایران بیشتر بوده و حدود 5 مورد در هر 100 هزار نفر تخمین زده می‌شود. این بیماری، در زنان شیوع بیشتری دارد. نسبت ابتلا مرد به زن بسته به جمعیت مورد مطالعه متفاوت می‌باشد. در ایران نسبت ابتلاء مرد به زن، 1/16 می‌باشد.⁹

سه زیرمجموعه اصلی پمفیگوس، پمفیگوس ولگاریس، پمفیگوس فولیاسه و پمفیگوس پارائتوپلاستیک بوده، که نوع ولگاریس 70 درصد موارد را شامل می‌شود.^{2و3و10} پمفیگوس پوستی با تاول زدن پوست و غشاهای مخاطی در ناحیه دهان، مجرای هوای فوقانی و اندام تناسلی مشخص می‌شود.¹¹ درگیری ناحیه اروفارنکس که در تقریباً 50 درصد مبتلایان درگیر می‌شود به دلیل اشکال در تغذیه دهانی در مواردی منجر به سوءتغذیه شدید می‌شود. خراشیده شدن پوست و شکل‌گیری تاول می‌تواند باعث از دست رفتن شدید مایعات و پروتئین بدن شود.^{12و1} خطر ابتلاء به

پروپوفول و کتامین برای بیهوشی عمومی در بیماران انتخابی مفید می‌باشند.¹

به طور کلی نتیجه‌گیری این خواهد بود که علی‌رغم اینکه روش‌های بیهوشی منطقه‌ای و عدم دستکاری راه هوایی در این بیماران ترجیح داده می‌شود، ولی در مواردی مانند این چنین که امتناع بیمار جز ممنوعیت‌های مطلق است،¹⁷ می‌توان با تمهیدات لازم بیمار را در شرایط اورژانس با بیهوشی عمومی به طور ایمن اداره کرد.

شامل لارنگوسکوپی مستقیم و لوله‌گذاری داخل نای، می‌تواند باعث تشکیل تاول‌های حاد، تورم، انسداد راه هوایی و خونریزی شود.^{10 و 12 و 14} اگرچه عفونت پوستی در محل انتخاب شده برای بی‌حسی موضعی نیز محتمل است، اما این روش در این بیماران به طور موفقیت‌آمیزی مورد استفاده قرار گرفته است.¹⁴ معمولاً از انفیلتراسیون با محلول بی‌حسی موضعی به دلیل خطر تشکیل تاول در محل تزریق اجتناب می‌شود.^{10 و 12 و 14}

Abstract:**A Case Report of Anesthetic Management of Cesarean Section in Pregnant Women with Pemphigus Vulgaris**

Farzi F. MD^{*}, *Biazar G. MD*^{**}, *Rimaz S. MD*^{***}, *Ghazanfar Tehran S. MD*^{**}
Chaibakhsh Y. MD^{****}, *Nematolahi Sani M. MD*^{****}

(Received: 14 Dec 2016 Accepted: 24 May 2017)

This report presents a case of 28 years old woman suffering from pemphigus vulgaris, who is candidate for emergency cesarean section due to fetal distress. The complications, which an anesthesiologist might face them during management of these cases, are highlighted here. Additional care to protect skin and mucus membranes against trauma and also adrenocortical suppression because of prolonged steroid therapy must be considered.

Key Words: Pemphigus Vulgaris, General Anesthesia, Cesarean

^{*} *Associate Professor of Anesthesia, Guilan University of Medical Sciences, Anesthesiology Research Center, Al-Zahra Hospital, Rasht, Iran*

^{**} *Assistant Professor of Anesthesia, Guilan University of Medical Sciences, Anesthesiology Research Center, Al-Zahra Hospital, Rasht, Iran*

^{***} *Assistant Professor of Anesthesia, Guilan University of Medical Sciences, Anesthesiology Research Center, Poorsina Hospital, Rasht, Iran*

^{****} *Resident of Anesthesia, Guilan University of Medical Sciences, Anesthesiology Research Center, Al-Zahra Hospital, Rasht, Iran*

References:

1. Hines, R.L. and K. Marschall, *Stoelting's anesthesia and co-existing disease*. 2012: Elsevier Health Sciences.
2. Pettini, F., et al., Management of oral pemphigus vulgaris: A case report and a clinical update. *European Journal of Inflammation*, 2015. 13(1): p. 53-57.
3. Kapoor, S., P. Sikka, and G.P. Kaur, Pemphigus vulgaris of oral cavity: A case report with its treatment strategies. *International Journal of Nutrition, Pharmacology, Neurological Diseases*, 2013. 3(2): p. 146.
4. Vasiliou, A., et al., Laryngeal pemphigus without skin manifestations and review of the literature. *European archives of oto-rhino-laryngology*, 2007. 264(5): p. 509-512.
5. Yasir, M. and F.A. Khan, Airway management in a patient with bullous pemphigoid. *J Coll Physicians Surg Pak*, 2013. 23: p. 583-585.
6. Mishra, S. and S. Joshi, Anesthetic management of a case of retroperitoneal tumor with pemphigus vulgaris with multiple comorbid conditions. *Egyptian Journal of Anaesthesia*, 2016. 32(1): p. 151-153.
7. Ruocco, E., et al., Pemphigus: associations and management guidelines: facts and controversies. *Clinics in dermatology*, 2013. 31(4): p. 382-390.
8. Wardhana, M. and L. Rusyati, Prevalence and Quality of Life of Pemphigus Patients at Sanglah General Hospital Ball-Indonesia. *Bali Medical Journal*, 2013. 2(1).
9. Ali, A., Y. AliReza, and F. Gita, Pemphigus vulgaris in Iran: epidemiology and clinical profile. *Skinmed: Dermatology for the Clinician*, 2006. 5(2): p. 69-71.
10. Bajwa, S.J., et al., Case study: Anaesthesia implications and considerations in a case of pemphigus vulgaris for orthopaedic bipolar prosthesis implant surgery. *Southern African Journal of Anaesthesia and Analgesia*, 2010. 16(2): p. 83-84.
11. Bansal, M., Is laryngeal involvement in pemphigus vulgaris rare? A review. *International Journal of Research in Dermatology*, 2015. 1(1): p. 3-6.
12. Dave, S., et al., Anaesthetic management for paraneoplastic pemphigus. *Indian Journal of Anaesthesia*, 2007. 51(6): p. 525.
13. Takahashi, M., et al. Cardiac surgery in a Patient with Pemphigus Vulgaris Anesthetic and Surgical Considerations. In *Seminars in cardiothoracic and vascular anesthesia*. 2014. SAGE Publications.
14. Bansal, A., et al., Anesthetic considerations in pemphigus vulgaris: Case series and review of literature. *Saudi journal of anaesthesia*, 2012. 6(2): p. 165.
15. Cholera, M. and N. Chainani-Wu, Management of Pemphigus Vulgaris. *Advances in Therapy*: p. 1-49.
16. Gregoriou, S., et al., Management of pemphigus vulgaris: challenges and solutions. *Clinical, cosmetic and investigational dermatology*, 2015. 8: p. 521.
17. Gomar, C. and C. Fernandez, Epidural analgesia-anaesthesia in obstetrics. *European journal of anaesthesiology*, 2000. 17(9): p. 542-558.