

فصلنامه علمی پژوهشی بیهوشی و درد، دوره ۷، شماره ۳، بهار ۱۳۹۶

اداره بیهوشی در بیمار مبتلا به توبروس اسکلروزیس کاندید عمل جراحی فیکساسیون فمور



عباس صدیقی نژاد^۱، محمد حقیقی^۱، بهرام نادری نبی^۱، سمانه غضنفر طهران^۲، حسین اتحاد^۳، پرهام ولیانی^۴

۱. دانشیار بیهوشی و عضو هیات علمی دانشگاه علوم پزشکی گیلان، بیمارستان پورسینا رشت، مرکز تحقیقات بیهوشی و مراقبت‌های ویژه
۲. استادیار بیهوشی و عضو هیات علمی دانشگاه علوم پزشکی گیلان، بیمارستان پورسینا رشت، مرکز تحقیقات بیهوشی و مراقبت‌های ویژه
۳. دانشیار ارتوپدی، عضو هیات علمی دانشگاه علوم پزشکی گیلان، بیمارستان پورسینا رشت
۴. دستیار بیهوشی، دانشگاه علوم پزشکی گیلان، بیمارستان پورسینا رشت

تاریخ پذیرش: ۱۳۹۵/۶/۲۱

تاریخ بازبینی: ۱۳۹۵/۸/۱۵

تاریخ دریافت: ۱۳۹۴/۱۲/۱۷

چکیده

زمینه و هدف: توبروس اسکلروزیس یک بیماری اتوزومال غالب است که با ضایعات هامارتوماتوز در ارگانهای مختلف مشخص می‌شود. این مقاله گزارش مورد مبتلا به توبروس اسکلروزیس کاندید جراحی فمور می‌باشد که تحت بیهوشی عمومی قرار گرفت. اداره بیهوشی بیمار بدون مشکل و بخوبی صورت پذیرفت.

معرفی بیمار: بیمار آقای ۴۴ ساله با وزن ۴۸ کیلوگرم و قد ۱۶۲ سانتی متر مورد شناخته شده توبروس اسکلروزیس دچار عقب ماندگی ذهنی و تشنج‌های مکرر تحت درمان دارویی و مشکلات ادراری ساکن اسایشگاه معلولین که جهت انجام جراحی فیکساسیون فمور مراجعه نموده بود. پس از ویزیت قبل از عمل و انجام اقدامات لازم بیمار تحت بیهوشی عمومی با انتوباسیون داخل تراشه قرار گرفت و جرای بیمار بدون عارضه و با موفقیت انجام شد. بیمار بعد از جراحی کاملاً هوشیار با حال عمومی خوب منتقل ریکاوری و بعد از سه روز مرخص شد.

واژه‌های کلیدی: جراحی، ارتوپدی، عوارض، توبروس اسکلروزیس

مقدمه

شیوع آن به یک مورد از ۶۰۰۰ بیمار می‌رسد^(۱-۹). این بیماری ناشی از موتاسیون ژنهای TSC1 یا TSC2 می‌باشد که نقش مهمی در تنظیم پرولیفراسیون سلولی دارد^(۱۱). تریاد کلاسیک این بیماری شامل عقب ماندگی ذهنی، تشنج و آدنوم سباسه یا فیبروآنژیوما تنها در ۳۰ درصد بیماران ظاهر می‌شود و در حدود ۶ درصد از بیماران هیچیک از این علایم را ندارند^(۱۲-۱۴). تشخیص معمولاً بر

توبروس اسکلروزیس، یک بیماری اتوزومال غالب است که نخستین بار توسط بورنویل در سال ۱۸۸۰ توصیف شد^(۱). این بیماری با ضایعات هامارتوماتوز در ارگانهای مختلف شامل مغز، چشم، قلب، ریه، کبد، کلیه و پوست مشخص می‌شود^(۷-۱۱). شیوع آن در حدود یک مورد از ۱۰۰۰۰ تولد می‌باشد^(۸). اگرچه با غربالگری حساستر،

نویسنده مسئول: عباس صدیقی نژاد، دانشیار دانشگاه علوم پزشکی گیلان، رشت، مرکز آموزشی درمانی ولایت، مرکز تحقیقات بیهوشی
پست الکترونیک: a_sedighinejad@gmail.com

مغزی، ضایعات هایپردنس متعدد همراه با هیدروسفالی مشاهده شد که منطبق با بیماری توبروس اسکروزیس بیمار بود (شکل ۳). در مشاوره نورولوژی انجام شده بدلیل احتمال تشنج برای بیمار فنی توئین ۵۰۰ میلیگرم داخل ۳۰۰ سی سی نرمال سالین دو ساعت قبل از عمل تجویز و توصیه به انجام مشاوره قلب جهت بررسی رابدومیومی قلبی شد. در الکتروکاردیوگرافی، ریتم بیمار سینوسی و فاقد هیچگونه آریتمی بود (شکل ۴). در مشاوره قلب قبل از عمل، در اکوکاردیوگرافی انجام شده برون ده قلبی ۵۰ درصد بود، هیچگونه توده داخل حفره های قلبی مشاهده نشد و تنها توصیه به کنترل ضربان قلب حین عمل شد.

روش بیهوشی

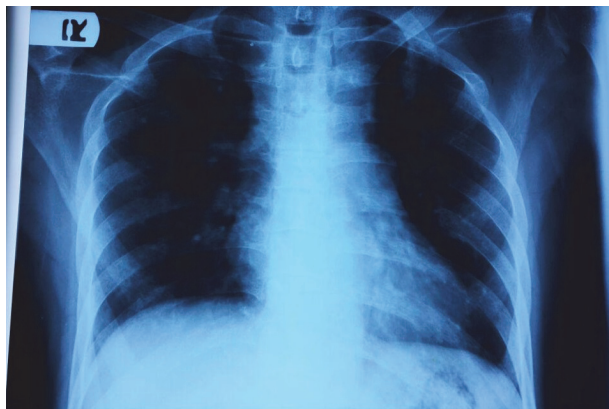
در ابتدا با توجه به شرایط بیمار و احتمال مشکل در اداره راه هوایی با توجه به بیماری زمینه ای بیمار، پره اکسیژناسیون با اکسیژناسیون ۱۰۰ درصد انجام شد. بیمار تحت مانیتورینگهای استاندارد شامل نوار قلب، فشارخون غیرتهاجمی و پالس اکسی متر قرار گرفت. پس از گرفتن رگ محیطی با آنژیوکت شماره ۱۸، القاء بیهوشی با ۲ میلیگرم میدازولام، ۱۰۰ ماکروگرم فنتانیل، ۱/۵ میلیگرم پر کیلوگرم پروپوفول و ۶۰ میلیگرم ساکسینیل کولین انجام

اساس معاینه فیزیکی، یافته های رادیولوژیکی می باشد. ما یک مورد اقای میانسال مبتلا به توبروس اسکروزیس که جهت فیکساسیون شکستگی فمور مراجعه نموده بود را معرفی می نماییم.

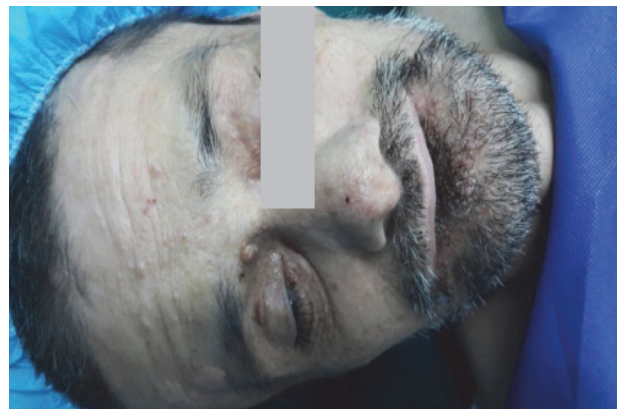معرفی بیمار

بیمار آقای ۴۴ ساله با وزن ۴۸ کیلوگرم و قد ۱۶۲ سانتی متر مورد شناخته شده توبروس اسکروزیس دچار عقب ماندگی ذهنی و تشنجهای مکرر تحت درمان دارویی با کاربامازپین، والپروات سدیم، پرفنازین و مشکلات ادراری، ساکن اسپشگاه معلولین که جهت انجام جراحی فیکساسیون فمور مراجعه نموده بود. در معاینه بالینی بیمار، مرد میانسال عقب مانده ذهنی که هیچگونه همکاری در دادن شرح حال و معاینات بالینی نداشت. در معاینه سر و گردن، ملتحمه رنگ پریده همراه با ضایعات متعدد فیبروآنژیوماتوز در ناحیه صورت مشهود بود (شکل ۱). مالمپاتی بیمار دو و دندان های فک بالا نامنظم بود. در معاینه قفسه سینه و اندامها مشکل خاصی مشاهده نشد.

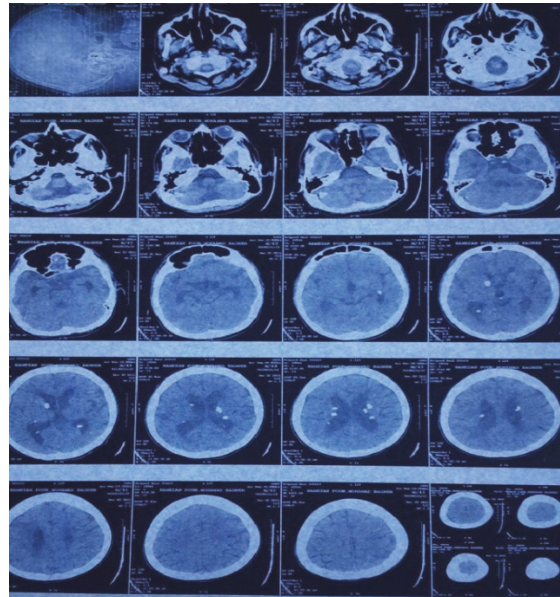
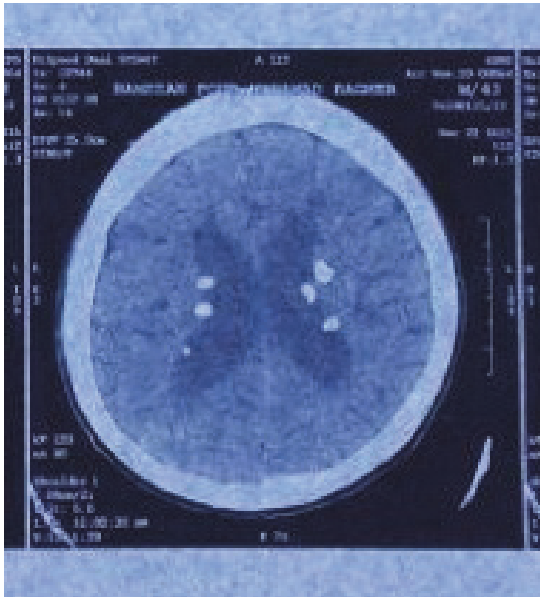
در آزمایشات انجام شده، هموگلوبین ۹/۸، کراتینین ۱/۵، الکترولیتها و تستهای انعقادی در محدوده طبیعی بود. همچنین عکس قفسه سینه طبق گزارش رادیولوژی نرمال و فاقد درگیری بود (شکل ۲). در سی تی اسکن



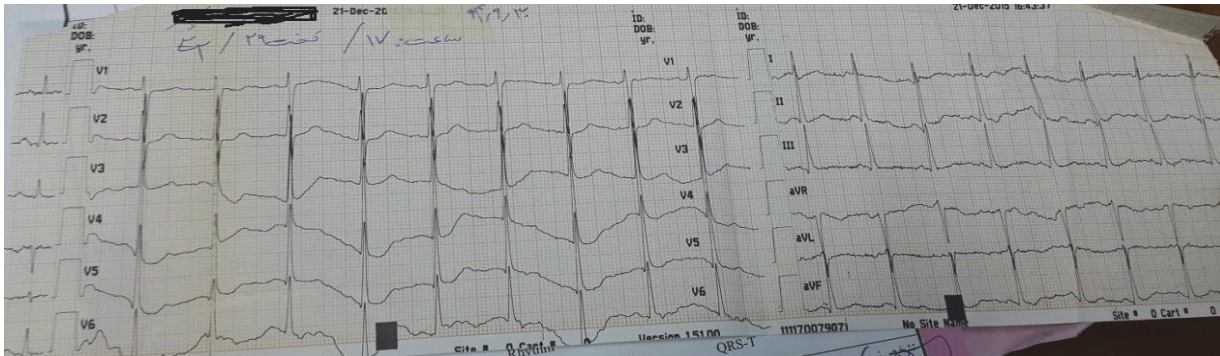
شکل ۲: ضایعات هایپردنس در سی تی اسکن



شکل ۱: ضایعات هامارتوماتوز در صورت بیمار



شکل ۳: عکس قفسه سینه بیمار



شکل ۴: نوار قلب بیمار

حدود ۱/۵ ساعت طول کشید. در حین عمل علائم حیاتی پایدار بود. یک واحد خون همگروه جهت بیمار تزریق گردید. در پایان جراحی، ریورس شل کننده با ترکیب نئوستیگمین و آتروپین انجام و بیمار به راحتی اکستویب شد سپس به ریکاوری منتقل گردید. در بخش برای بیمار مشاوره اورولوژی انجام و سوند سوپراپوبیک جهت بیمار تعبیه گردید. کنترل درد در بخش توسط پمپ درد (حاوی ۱ میلی گرم فنتانیل، ۱ گرم آپوتل و ۴ میلی گرم اندانسترون داخل ۱۰۰ سی سی نرمال سالین) با سرعت ۲-۴ میلی

شد، سپس بدون تروما بیمار با لوله شماره ۷/۵ انتوبه گردید. بعد از بازگشت تنفس بیمار ۸ میلیگرم سیس آترا تزریق شد و بیمار تحت تنفس کنترل قرار گرفت. جهت نگهداری بیهوشی، از روش داخل وریدی بصورت انفوزیون مداوم پروپوفول با دوز ۱۵۰-۵۰ میکروگرم بر کیلوگرم در دقیقه و رمی فنتانیل با دوز ۰/۰۵ میکروگرم بر کیلوگرم در دقیقه استفاده شد. قبل از عمل چندین نوبت جهت گذاشتن سوند فولی تلاش شد اما به علت سابقه مشکلات ادراری امکان گذاشتن سوند فولی امکانپذیر نشد. جراحی

بیماران رخ می‌دهد^(۲۸) آنوریسم آئورت شکمی نیز گزارش شده است^(۲۲). بنابراین ارزیابی قلبی پایه یک قسمت ضروری از ارزیابی قلبی حتی در بیماران بدون علامت می‌باشد^(۲۹).

در حدود ۸۰-۶۰ درصد بیماران دارای تومورهای خوش خیم کلیه هستند که این تومورهای کلیه، انژیومیولیپوم می‌باشد که سبب هماچوری در بیمار می‌گردد. افزایش فشار خون نیز ثانویه به تومور کلیه یا تنگی شریان کلیه دیده می‌شود.

درگیری ریوی در این بیماران نادر است (1% <) که می‌تواند بصورت وجود کیستهای متعدد در ریه این بیماران باشد. گزارشات از پنوموتوراکس خودبخودی در این افراد گزارش شده است^(۳۰).

در حدود ۵۰ درصد بیماران با توبروس اسکلروزیس اختلال در یادگیری دارند که از خفیف تا شدید متفاوت است. حدود ۹۰ درصد این بیماران دچار تشنج می‌شوند که در ۵۰ درصد موارد به درمان دارویی مقاوم بوده و نیازمند رزکسیون جراحی می‌باشند^(۳۰).

ارزیابی قبل از عمل راه هوایی و ریه‌ها باید شامل بررسی وجود ضایعات راه هوایی و احتمال پنوموتوراکس باشد. تومور اوروفارنژیال یا لارنژیال، فیروماتا و پاپیلوماتا، ممکن است دید لارنکس را مختل کرده و انتوباسیون تراشه را مشکل سازد. در صورت درگیری ریوی، باید عکس قفسه سینه، تست عملکرد ریوی، نمونه خون شریانی و ارزیابی نیاز به تهویه مکانیکی و بستری در بخش مراقبتهای ویژه بعد از عمل ارزیابی گردد^(۳۱-۳۳).

وجود ضایعات سوراخدار بر روی مینای دندان قبل از عمل باید مورد توجه قرار گیرد که اشتباها ناشی از انتوباسیون در نظر گرفته نشوند^(۳۳).

با توجه به اینکه این بیماری می‌تواند ارگانهای متعددی را متاثر کند که از یک بیمار به بیمار دیگر متفاوت می‌باشد، گرفتن شرح حال و معاینه فیزیکی کامل امری ضروری است. در بیماران توبروس اسکلروزیس کاندید بیهوشی عمومی، قبل از عمل تستهای زیر توصیه می‌گردد: عکس قفسه سینه، الکتروکاردیوگرافی، اکوکاردیوگرافی، بررسی سطح داروی ضد

لیتر در دقیقه انجام گرفت.

بحث

توبروس اسکلروزیس یک سندرم ارثی اتوزومال غالب می‌باشد که با تریاد کلاسیک تشنج، ضایعات پوستی و عقب‌ماندگی ذهنی شناخته می‌شود^(۱۷-۱۵). این بیماری ایجاد هامارتوم در ارگانهای مختلف می‌کند که شامل مغز، پوست، قلب، کلیه، ریه و کبد می‌باشد. هامارتوم‌ها، ضایعات خوشخیم هستند که ناشی از موتاسیون ژنی می‌باشند^(۲۰-۱۸).

بیماران مبتلا به توبروس اسکلروزیس برای بسیاری از پروسیج‌های تشخیصی و درمانی نیازمند بیهوشی هستند. ارزیابی قبل از عمل این بیماران باید با فوکوس بر ابنورمالیتی‌های ثانویه به بیماری زمینه‌ای شامل سیستمهای قلبی عروقی، ریوی، نورولوژیک و کلیوی انجام شود. شایعترین ضایعات پوستی این بیماران ماکولهای هایپوملانوئیک می‌باشد که تحت عنوان ضایعات ash leaf شناخته می‌شود و در ۹۸-۹۰ درصد بیماران یافت می‌شود. همچنین آنژیوفیرومای صورت نیز همان آدنوم سباسه می‌باشد که در ۸۰ درصد بیماران وجود دارد^(۳۱) درگیری قلبی عروقی در بیشتر از ۵۰ درصد این بیماران مشاهده می‌شود که می‌تواند با مشکلات زیادی حین بیهوشی همراه باشد. رابدومیومی قلبی پاتوگنومیک بیماری است^(۲۴-۲۲). در حدود ۶۰ درصد کودکان با توبروس اسکلروزیس رابدومیومی قلبی دارند این در حالی است که ۲۰ درصد از بزرگسالان مبتلا به توبروس اسکلروزیس دارای رابدومیومی قلبی می‌باشند^(۲۶-۲۵) که اغلب بدون علامت است اما در بیماران با آریتمی احتمال آن بیشتر می‌باشد^(۱۳، ۲۷) این تومورها ممکن است سبب انسداد ناگهانی جریان خون شده و مانند یک دریچه تنگ عمل نمایند^(۳۲). همچنین این توده‌ها می‌توانند سبب مرمر و آریتمی گردند. گزارش شده که رابدومیومی قلبی بطور خودبخود در نخستین سالهای زندگی پسرفت می‌کند. اخیرا در مطالعه‌ای که بر روی ۱۵۴ بیمار انجام گرفت مشاهده شد که پسرفت نسبی رابدومیومی قلبی در ۵۰ درصد و پسرفت کامل در ۱۸ درصد

ضایعات در راه هوایی که در عکس دیده نمی‌شوند و نگرانی از لوله‌گذاری مشکل) نمودیم که خوشبختانه بعد از لارنگوسکوپی توده‌ای در راه هوایی فوقان مشاهده نشد و انتوباسیون به راحتی انجام شد. البته این یکی از محدودیت‌های مطالعه ماست. چراکه بهتر بود قبل از عمل برای اطمینان از عدم درگیری راه هوایی و بافت ریه از سی تی اسکن ریه استفاده می‌نمودیم و به عکس قفسه سینه اکتفا نمی‌کردیم. همچنین با توجه به عدم مشکلات قلبی براساس نوار قلب و اکوکاردیوگرافی، ما برآن شدیم که از انفوزیون هوشبر داخل وریدی پروپوفول و رمی فنتانیل برای نگهداری بیهوشی استفاده کنیم، که عارضه‌ای مشاهده نشد و علایم حیاتی بیمار در تمام طول عمل پایدار بود.

نتیجه گیری

با توجه به درگیری ارگانهای مختلف در این بیماری، این گزارش مورد نیاز به ارزیابی‌های کامل قبل از عمل جهت رد کردن عوارض پیچیده و نیاز به مانیتورینگها و ارزیابی کامل حین عمل توسط متخصص بیهوشی و انتخاب داروی مناسب جهت القاء و نگهداری بیهوشی را با توجه به شرایط بیمار و عوارض همراه نشان می‌دهد.

تشنج، الکترولیت، سطح اوره و کراتینین خون^(۳۳).
به علت وجود مشکلات رفتاری، تجویز پره مد در این بیماران امتیازاتی دارد^(۳۴-۳۶). از داروهای مناسب جهت پره مد در این بیماران، بنزودیازپین‌ها می‌باشد که سبب سرکوب تشنج می‌گردند همچنین این داروها عوارض پس از عمل را کاهش می‌دهند^(۳۳). برای القاء بیهوشی، در صورتیکه درگیری قلبی وجود نداشته باشد، پروپوفول و در صورتیکه درگیری قلبی وجود داشته باشد اتومیدیت، داروی انتخابی در این بیماران است^(۳۷-۳۹). با توجه به عدم وجود مشکل قلبی ما از پروپوفول جهت القاء بیهوشی استفاده نمودیم. برای نگهداری بیهوشی نیز می‌توان از سووفلوران، دسفلوران یا ایزوفلوران در اکسیژن و نیتروس اکساید استفاده نمود. در صورتیکه درگیری قلبی وجود نداشته باشد از انفوزیون پروپوفول جهت نگهداری بیهوشی می‌توان استفاده نمود^(۳۸) که بدلیل عدم درگیری قلبی و وجود هیدروسفالی و احتمال افزایش فشار داخل مغز ترجیح داده شد از انفوزیون داخل وریدی پروپوفول جهت نگهداری بیهوشی استفاده کنیم. در مطالعه‌ای که در سال ۱۹۹۴ توسط لی جی و همکارانش انجام گرفت جهت نگهداری بیهوشی از ایزوفلوران در ترکیب با نیتروس اکساید استفاده شد که رضایتمندی کامل حاصل گردیده بود^(۴۱). در مطالعه‌ای که در سال ۲۰۰۹ توسط تاکاهاشی و همکارانش بر روی یک خانم کاندید هیستریکتومی مبتلا به توبروس اسکروزیس با لنفانژیوماتوزیس و آنژیومیولیپوم انجام گرفت، بیهوشی با ترکیب اسپینال - اپیدورال بدون هیچگونه عوارضی انجام گرفت.
جهت بی‌دردی نیز می‌توان از فنتانیل ۱-۲ میکروگرم بر کیلوگرم استفاده کرد. اما از مورفین و پتدین بدلیل طول اثر و متابولیت‌هایشان بویژه در صورت وجود مشکل کلیوی باید اجتناب نمود^(۳۹). ما نیز جهت بی‌دردی در این بیمار از پمپ درد حاوی فنتانیل استفاده نمودیم.
در این بیمار، ما بعد از رویت عکس قفسه سینه و عدم درگیری راه هوایی و بافت ریه در عکس اقدام به انتوباسیون تراشه با استفاده از ساکس (با احتمال وجود

References

1. Leung AK, Robson WL. Tuberos scleros complex: a review. *J Pediatr Health Care*. 2007 Mar-Apr;21(2):108-114. [PubMed]
2. Curatolo P, Bombardieri R, Jozwiak S. Tuberos scleros complex. *Lancet* 2008 Aug 23;372(9639):657-668. [PubMed]
3. Franz DN, Bissler JJ, McCormack FX. Tuberos scleros complex: neurological, renal and pulmonary manifestations. *Neuropediatrics*. 2010 Oct;41(5):199-208
4. Ishii M, Asano K, Kamiishi N, Hayashi Y, Arai D, et al. Tuberos scleros diagnosed by incidental computed tomography findings of multifocal micronodular pneumocyte hyperplasia: a case report. *J Med Case Rep*. 2012; (6):352.
5. Hinton R, Prakash A, Romp R, Krueger D, Knilans T. Cardiovascular Manifestations of Tuberos Scleros Complex and Summary of the Revised Diagnostic Criteria and Surveillance and Management Recommendations from the International Tuberos Scleros Consensus Group. *J Am Heart Assoc*. 2014;3:e001493.
6. Northrup H, Krueger DA. International Tuberos Scleros Complex Consensus Group. Tuberos scleros complex diagnostic criteria update: recommendations of the 2012, International Tuberos Scleros Consensus Conference. *Pediatr Neurol*. 2013;49(4):243-254.
7. Chandrakala, Patil S, Guruprasad KY. A Case Report of Tuberos Scleros in Two Generations. *J Assoc Physicians India*. 2014 Dec;62(12):60-4.
8. Hancock E, Tomkins S, Sampson J, Osborne J: Lymphangioliomyomatosis and tuberos scleros. *Respir Med* 2002, 96(1):7-13.
9. Choyke PL, Glenn GM, Walther MM, Zbar B, Linehan WM: Hereditary renal cancer. *Radiology* 2003, 226(1):33-46.
10. Curatolo P, Bombardieri R, Jozwiak S: Tuberos scleros complex. *Lancet* 2008, 372(9639):657-68.
11. Crino PB, Nathanson KL, Henske EP: The tuberos scleros complex. *N Engl J Med* 2006, 355(13):1345-56.
12. Magar S, Magar SS, Mosby SP. Tuberos scleros-a case report. 2015;4(2).
13. Lee JJ, Imrie M, Taylor V. Anaesthesia and tuberos scleros. *Br J Anaesth* 1994;73:421-5.
14. Roach ES, Smith M, Huttenlocher P et al Report of the diagnostic criteria committee of the national tuberos scleros association. *J Child Neurology* 1992; 7:221-4.
15. Weiner DM, Ewalt DH, Roach ES, Hensle TW. The tuberos scleros complex: a comprehensive review. *J Am Coll Surg*. 1998;187:548-561.
16. Byard RW, Blumbergs PC, James RA. Mechanisms of unexpected death in tuberos scleros. *J Forensic Sci*. 2003;48:172-176.
17. Caldemeyer KS, Mirowski GW. Tuberos scleros, part I: clinical and central nervous system findings. *J Am Acad Dermatol*. 2001;45:448-449.
18. Dinno ND. Griffiths 5-Minute Clinical Consult. 10th ed. Philadelphia, Pa: Lippincott Williams & Wilkins; 2002:1124-1125.
19. Kwiatkowski DJ. Tuberos scleros: from tubers to Mtor. *Ann Hum Genet*. 2003;67:87-96.
20. Lendvay TS, Marshall FF. The tuberos scleros complex and its highly variable manifestation. *J Urol*. 2003;169:1635-1642.
21. Rabito MJ, Kaye AD. Tuberos Scleros Complex: Perioperative Considerations. *Ochsner J*. 2014 Summer; 14(2): 229-239.
22. Moulis H, Garsten JJ, Marno AR et al. Tuberos scleros complex: review of the gastrointestinal manifestations and report of an unusual case. *American J Gastroenterology* 1992; 7:914-18.
23. Neal WA, Knight L, Blieden LC et al. Congenital

- rhabdomyoma of heart simulating tricuspid atresia. *American Heart Journal* 1975; 89:514-20.
24. Smith HC, Watson GH, Patel RG et al. Cardiac rhabdomyomata in tuberous sclerosis: their course and diagnostic value. *Arch Dis Child* 1989; 64: 196-200.
 25. Madueme P, Hinton R. Tuberous sclerosis and cardiac rhabdomyomas: a case report and review of the literature. *Congenit Heart Dis*. 2011 Mar-Apr;6(2):183–187. Epub 2011 Mar 21. [PubMed]
 26. Haque S, Morshed T, Begum H, Islam S, Fatema K, Begum A, Shoyab M. Tuberous Sclerosis Complex: A Case Report. 2014 september;13(3).
 27. Schweiger JW, Schwarts RE, Stayer SA. Anaesthetic management of the patient with tuberous sclerosis. *Paediatr Anaesth* 1994; 4:339-342.
 28. Jozwiak S, Kotulska K, Kasprzykobar J, et al. Clinical and genotype studies of cardiac tumors in 154 patients with tuberous sclerosis complex. *Pediatrics* 2006: 1146-1151.
 29. Cohen MD. Genitourinary tumors. In: Cohen MD, ed. *Imaging of Children With Cancer*. St Louis, Mo: Mosby Year Book; 1992:552-88.
 30. Hunold A, Haueisen J, Ahtam B, Doshi C, Harini C, Camposano S, Warfield SK, Grant PE, Okada Y, Papadelis C. Localization of the epileptogenic foci in tuberous sclerosis complex: a pediatric case report. *Front Hum Neurosci*. 2014 Mar 26;8:175
 31. Shenkman Z, Rockoff MA, Eldredge EA, Korf BR, Black PM, Soriano SG. Anaesthetic management of children with tuberous sclerosis. *Paediatr Anaesth*. 2002 Oct;12(8):700–704. [PubMed]
 32. Fleisher LA. *Anesthesia and Uncommon Diseases*. 6th ed. Philadelphia, PA: Elsevier;; 2012.
 33. Diaz JH. Perioperative management of children with congenital phakomatoses. *Pediatr Anesth*. 2000;10:121-128.
 34. Shenkman Z, Rockoff MA, Eldredge EA, Korf BR, Black PL, Soriano SG. Anaesthetic management of children with tuberous sclerosis. *Paediatr Anaesth*. 2002;12:700-704.
 35. Cote CJ, Todres ID, Ryan JF, Goudsouzian NG. *A Practice of Anesthesia for Infants and Children*. 3rd ed. Philadelphia, Pa: WB Saunders; 2001:45, 184-185, 573.
 36. Kain ZN, Mayes LC, Wang SM, Caramico LA, Krivutza DM, Hofstadter MB. Parental presence and a sedative premedicant for children undergoing surgery. *Anesthesiology*. 2000;92:939-954.
 37. Diaz JH. Perioperative management of children with congenital phakomatoses. *Pediatr A nesth*. 2000;10:121-128.
 38. Cote CJ, Todres ID, Ryan JF, Goudsouzian NG. *A Practice of Anesthesia for infants and Children*. 3rd ed. Philadelphia, Pa: WB Saunders;2001;45: 184-185.
 39. hashi K1, Yano Y, Miyata Y, Terai T. Anesthetic management of a patient with pulmonary tuberous sclerosis complicated with renal angiomyolipoma. *Masui*. 2009 May;58(5):641-4

Management of anesthesia in a patient with Tuberous sclerosis candidate for femoral fixation: A case report

Abbas sedighinejad¹, Mohammad Haghghi¹, Bahram Naderi Nabi¹, Samaneh Ghazanfar Tehran², Hossein Ettehad³, Parham Valiani⁴

1. Associate professor of anesthesiology, Guilan University of medical sciences. Poursina hospital, Anesthesiology research center, Rasht.
2. Assistant professor of anesthesiology, Guilan University of medical sciences. Poursina hospital, Anesthesiology research center, Rasht.
3. Associated professor of Orthopedics, Guilan University of medical sciences, Poursina hospital, rasht.
4. Resident of Anesthesiology, Guilan University of medical sciences, Poursina hospital, rasht.

ABSTRACT

Aims and Background: Tuberous sclerosis is an autosomal dominant disease characterized by hamartomas lesions in multiple organs. This article reports the case with tuberous sclerosis candidate femur surgery that was performed under general anesthesia without any problem.

Case report: The patient was a 44 years old man with a weight of 48 kg and height of 162 cm, known case tuberous sclerosis with mental retardation and recurrent seizure under treatment and urology complication lived in disabled sanitarium. After pre operative visite and necessary implementation , patient was underwent general anesthesia with endotracheal intubation and surgery was performed successfully without complications. After surgery the patient was fully conscious and transferred to recovery room with good general appearance and was discharged after three days.

Keywords: Surgery, orthopaedic, complications, tuberous sclerosis

► Please cite this paper as:

Sedighinejad A, Haghghi M, Naderi Nabi B, Ghazanfar Tehran S, Ettehad H, Valiani P. [Management of anesthesia in a patient with Tuberous sclerosis candidate for femoral fixation: A case report. (Persian)]. J Anesth Pain 2017;7(2):86-93.

Corresponding Author: Abbas Sedighinejad, Associate Professor of Anesthesia Guilan University of Medical Science (GUMS), Rasht, Anesthesiology Research Center.

Email: a_sedighinejad@gmail.com